© 2001 Schattauer GmbH

# Die häufigsten Beinödeme

## Differenzierung zwischen Phlebödem, Lymphödem und Lipödem

**U. Herpertz**
Feldbergklinik Dr. Asdonk, Sankt Blasien

**Schlüsselwörter**
Phlebödem, Lymphödem, Lipödem, physikalische Ödemtherapie

**Zusammenfassung**
Das Phlebödem, welches fast ausschließlich an den Beinen auftritt, ist aufgrund des erhöhten venösen Drucks infolge valvulärer Insuffizienz charakterisiert durch eine Blauverfärbung, eine Varikosis und bei längerem Bestehen durch Braunverfärbung der Haut infolge Hämosiderinablagerungen. Der Nachweis ist durch phlebologisch-apparative Diagnostik möglich. Das primäre Lymphödem tritt ebenfalls fast ausschließlich an den Beinen auf, ist bedingt durch eine Fehlanlage des Lymphsystems, hat aber eine normale Hautfarbe. Erkennbar ist es am Stemmerschen Zeichen, einer charakteristischen Zehenhautverdickung infolge subkutaner Eiweißfibrose. Zur Diagnose ist in seltenen Fällen eine Lymphszintigraphie erforderlich. Phlebödem und Lymphödem finden wir bei beiden Geschlechtern ein- oder beidseitig, wenn beidseitig dann meist asymmetrisch. Im Gegensatz dazu tritt das Lipödem nur bei Frauen auf, die Verdickungen sind grundsätzlich symmetrisch und die Haut ist wie beim Lymphödem von normaler Farbe. Voraussetzung für ein Lipödem ist eine Lipohypertrophie der Extremitäten, eine anlagebedingte Fettgewebsvermehrung der Extremitäten, wodurch eine disproportionierte Körperform mit relativ schlankem Rumpf resultiert. In einem Drittel der Fälle wird das Lipödem auch zusätzlich an den Armen beobachtet. Charakteristisch ist im Vergleich zum Lymphödem, dass Hände und Füße verdickungs- und ödemfrei bleiben.

**Keywords**
Venous oedema, lymphoedema, lipoedema, physical therapy

**Summary**
Venous oedema, which occurs almost exclusively in the legs, develops due to increased venous pressure following valvular insufficiency, and is marked by blue discolouration, varicosities and, in chronic forms, by brown discolouration of the skin resulting from the deposition of haemosiderin. It is possible to confirm the condition by phlebological instrumental diagnosis. Primary lymphoedema also almost always occurs in the legs. It is caused by underdevelopment of lymphatic vessels, but the skin colour remains normal. It is recognisable by Stemmer's sign and characteristic thickening of the skin over the toes resulting from subcutaneous protein fibrosis. Lymphoscintigraphy may be required for diagnosis in rare cases. Venous oedema and lymphoedema are found in both sexes, uni- or bilaterally. If bilaterally then usually asymmetrical. In contrast, lipoedema occurs in women only, thickening is always symmetrical, and the skin has a normal colour as in lymphoedema. The predisposing condition for lipoedema is lipohypertrophy of the extremities, a congenital accumulation of adipose tissue in the extremities that results in a disproportionate physical form with a relatively slim trunk. In one third of cases lipoedema is also observed in the arms. In contrast to lymphoedema, the hands and feet characteristically remain free of thickening and oedema.

The most common forms of leg oedema, differentiation between venous oedema, lymphoedema and lipoedema

**Mots cles**
Phlébœdème, lymphœdème, lipœdème

**Résumé**
Le phlébœdème, ne se manifestant pratiquement qu'au niveau des jambes, est caractérisé par une coloration bleue, une varicose en raison de l'augmentation de la pression veineuse suite à l'insuffisance valvulaire, et s'il existe depuis un certain temps, par une coloration brune de la peau suite aux dépôts d'hémosidérine. On le met en évidence par le diagnostic phlébologique au moyen des appareils adéquats. De même, le lymphœdème primaire ne se manifeste pratiquement qu'au niveau des jambes. Il est dû à une constitution défectueuse du système lymphatique. La couleur de la peau est cependant normale. On le reconnaît au signe de Stemmer, à un épaississement caractéristique de la peau des orteils suite à une fibrose protéique sous-cutanée. Dans des cas rares, une scintigraphie de la lymphe est nécessaire afin de poser le diagnostic. Le phlébœdème et le lymphœdème unilatéraux ou bilatéraux se rencontrent tant chez l'homme que chez la femme. Lorsqu'ils sont bilatéraux, ils sont la plupart du temps asymétriques. Par contre, le lipœdème ne se manifeste que chez la femme ; les épaississements sont fondamentalement symétriques et la peau présente une couleur normale comme c'est également le cas pour le lymphœdème. Une lipohypertrophie des extrémités, une prolifération constitutionnelle du tissu conjonctif des extrémités dont résulte une forme corporelle disproportionnée avec un tronc relativement mince constituent les conditions d'apparition d'un lipœdème. Dans un tiers des cas, le lipœdème est également observé au niveau des bras. Par comparaison avec le lymphœdème, le fait suivant est caractéristique : les mains et les pieds ne présentent ni épaississement ni œdème.

Les œdèmes les plus fréquents au niveau des jambes, différenciation entre le phlébœdème, le lymphœdème et le lipœdème

**Phlebologie 2001; 30: 48–52**

Eingegangen: 23. Januar 2001

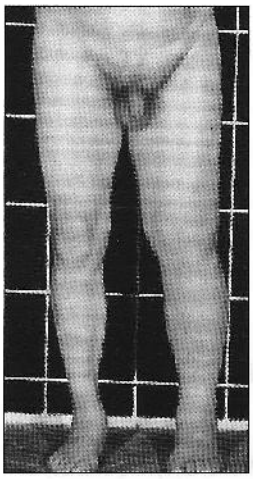

Abb. 1 Akute Beckenvenenthrombose links mit akutem Phlebödem des linken Beines

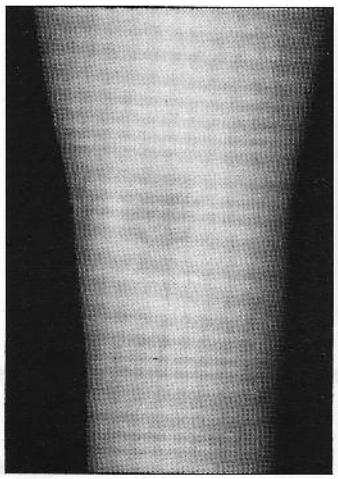

Abb. 2 Dellbarkeit am Unterschenkel bei akuter Bein-Beckenvenenthrombose

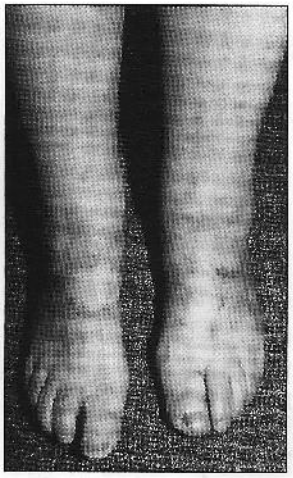

Abb. 3 Hämosiderinablagerungen im Bereich beider Sprunggelenke

Die Unterscheidung zwischen den drei häufigsten Ödemformen an den unteren Extremitäten bereitet in der ärztlichen Praxis oft erhebliche Schwierigkeiten. Dieses zeigt sich bei Ersteinweisungen in unsere lymphologisch-ödematologische Fachklinik in ca. 40% Diagnose-Falschbezeichnungen. Selbst wenn Angiologen, Phlebologen oder »sog. Lymphologen« einweisen, ist die Fehlerquote mit ca. 20% noch überraschend hoch.

Auf den ersten Blick erscheint eine Fehldiagnose nicht von gravierender Bedeutung, da bei allen drei Ödemformen die »Physikalische Ödemtherapie« (1) als Kombination aus Kompressionsbehandlung und manueller Lymphdrainage (8) meist die Therapie der Wahl ist. Bei genauerer Betrachtung ist jedoch eine Unterscheidung deswegen bedeutungsvoll, da

- bei Phlebödemen teilweise auch venenchirurgische Maßnahmen erforderlich sind,
- bei Lymphödemen gehäuft Komplikationen auftreten, die bei den anderen Ödemformen nicht vorkommen und deswegen bestimmte Verhaltenregeln erfordern, und
- bei Lipödemen einerseits von vorneherein die nur geringe Ödemabnahme dem Patienten verständlich gemacht werden muss, damit keine Enttäuschung durch die Therapie entsteht, und andererseits beim Lipödem ein operatives gewebsreduzierendes Verfahren, die Liposuktion, möglich ist.

Tab. 1 Die häufigsten Beinödeme im Überblick

| | Phlebödem | Lymphödem | Lipödem |
|---|---|---|---|
| Ursache | erhöhter Venendruck | geschädigte LG | Lipohypertrophie |
| Geschlecht | beide | beide | Frauen |
| Extremitäten | Beine | Beine | Beine, bei 1/3 auch Arme |
| Lokalisation | ein- oder beidseitig | ein- oder beidseitig | beidseitig und symmetrisch |
| Hautfarbe | blau-braun | normal | normal |
| Varikosis | ja | nein | nein |
| Dellbarkeit | ja | (ja) | nein |
| Fuß-Zehen-Beteiligung | ja | ja | nein |
| Stemmer Zeichen | anfangs nein | ja | nein |
| Erysipelrisiko | gering | ja | nein |
| Stauungsekzem | nicht selten | selten | nein |
| Ulzera | nicht selten | sehr selten | nein |
| Phlebol. Untersuchungsmethoden | pathologisch | normal | normal |
| Lymphszintigraphie | normal | pathologisch | normal |

## Phlebödem oder phlebostatisches Ödem

Das Phlebödem oder phlebostatische Ödem ist eine Erkrankung des Venensystems (Tab. 1). Infolge angeborener Venenklappenaplasie oder -hypoplasie, Thrombosen, Phlebitiden oder primärer Varikosis besteht oder kommt es zu einer Klappeninsuffizienz, wodurch der Blutdruck in den Beinvenen in aufrechter Position ansteigt. Diese Druckerhöhung, welche auch beim venengesunden Menschen im Stillstand bis zu 90 mmHg in den Fußvenen betragen kann (6), wird sich beim Venenkranken unter muskulärer Tätigkeit im Gegensatz zum Gesunden nicht auf Normalwerte von 30 mmHg in den Fußvenen reduzieren. Die entsprechenden phlebologischen Untersuchungsmethoden wie venöser Doppler, Venenverschlussplethysmographie, Lichtreflexrheographie und Phlebodynamometrie ergeben pathologische Befunde.

Der Druckanstieg umfasst das gesamte venöse System bis hin zu den Blutkapillaren, sodass es auch dort zu einer Druckerhöhung kommt. Ein erhöhter Druck im Kapillarbereich bedeutet aber eine verstärkte Filtration und verminderte Reabsorption und damit eine gesteigerte interstitielle Flüssigkeitsproduktion. Solange das Lymphsystem dazu in der Lage ist, die vermehrt anfallende Flüssigkeit zu beseitigen, entsteht keine Ödematisierung. Wenn aber das Lymphsystem funktionell überfordert ist (lymphodynamische Insuffizienz), entsteht ein Ödem, ein phlebostatisches oder Phlebödem. Dieses ist am eindrücklichsten bei einer akuten Becken- oder tiefen Beinvenenthrombose sichtbar (Abb. 1) und, da es sich beim Phlebödem um ein eiweißarmes Ödem handelt, tief dellbar. Diese Dellbarkeit ist am ehesten prätibial (Abb. 2) feststellbar. Das Phlebödem befällt weit überwiegend die unteren Extremitäten und ist nur ganz selten an den Armen, z. B. nach Axillar- oder Subklaviavenenthrombose, zu finden. Meist tritt es einseitig auf, kann allerdings gelegentlich auch beidseitig vorkommen.

Entsprechend der venösen Stauung ist die Hautfarbe der befallenen Extremität

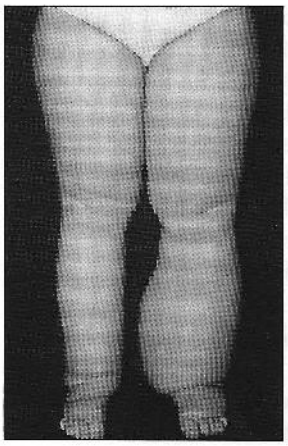

Abb. 4 Primäre Beinlymphödeme, links stärker als rechts

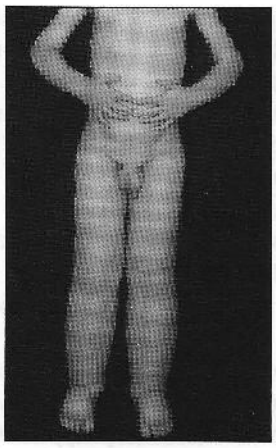

Abb. 5 Primäre Beinlymphödeme (und auch der Arme) mit symmetrischer Ausprägung

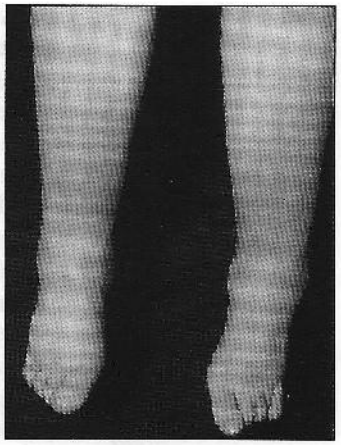

Abb. 6 Vasoneurotische Rötung der Unterschenkel sechs Monate nach Erysipel beidseitig

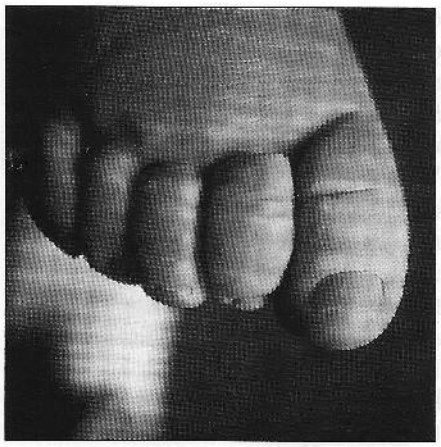

Abb. 7 Lymphostatische subkutane Fibrose an den Zehen, sog. »Stemmersches Zeichen«

blau (zyanotisch). Häufig ist eine Varikosis sichtbar. Besteht ein venöses Ödem über längere Zeiträume, beobachtet man eine zunehmende Braunverfärbung (Abb. 3), wobei es sich dabei um Hämosiderinablagerungen in der Haut handelt, welche sich aus abgebautem Hämoglobin bilden und dort liegen bleiben. Hämoglobin entsteht aus zerfallenden Erythrozyten, welche infolge der venösen Druckerhöhung verstärkt durch die Blutkapillarwände in das Interstitium austreten. Gar nicht selten werden auch Stauungsekzeme und Ulcera cruris besonders der Unterschenkel beobachtet.

## Lymphödem

Das Lymphödem der Beine ist durch eine Schädigung der Lymphgefäße bedingt. Beim primären Lymphödem ist dies meist eine anlagebedingte Hypoplasie der Lymphgefäße, welche entweder verschmälert oder in der Anzahl verringt sind, seltener handelt es sich um eine Lymphangiektasie (Erweiterung) der Lymphgefäße, wodurch wie bei der Varikosis im venösen System eine valvuläre Insuffizienz resultiert, sodass keine gerichtete Lymphströmung möglich ist. Äußerlich ist dem Lymphödem nicht anzusehen, ob eine Hypoplasie oder eine Lymphangiektasie vorliegt. Meist handelt es sich bei Beinlymphödemen um primäre Lymphödeme, die fast ausschließlich an den Beinen auftreten. Das primäre Lymphödem tritt häufiger bei Frauen als bei Männern auf (75:25) (3).

Die sekundären Lymphödeme der Beine sind in der Regel aufgrund der Anamnese leicht zu diagnostizieren, meist Zustände nach Krebsoperation und/oder Bestrahlungen im Becken-Bauch-Bereich.

Primäre Lymphödeme der Beine treten einseitig (40%) oder beidseitig (60%) auf und sind auch bei beidseitigem Auftreten

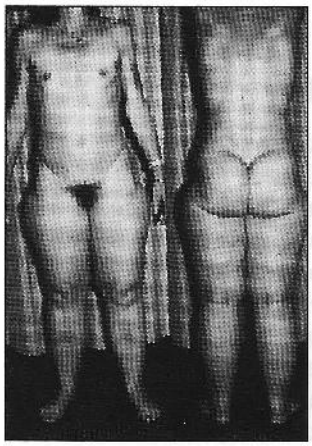

Abb. 8 Lipödeme der Beine und des Gesäßes

Abb. 9 Lipohypertrophie der Beine

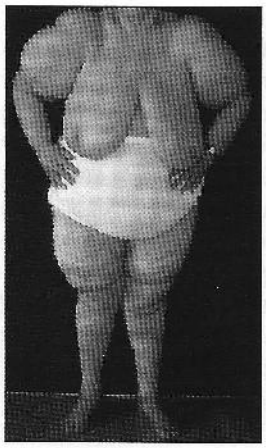

Abb. 10 Zentrale Lipödeme (Befall der Oberarme und Oberschenkel) mit zusätzlicher Adipositas

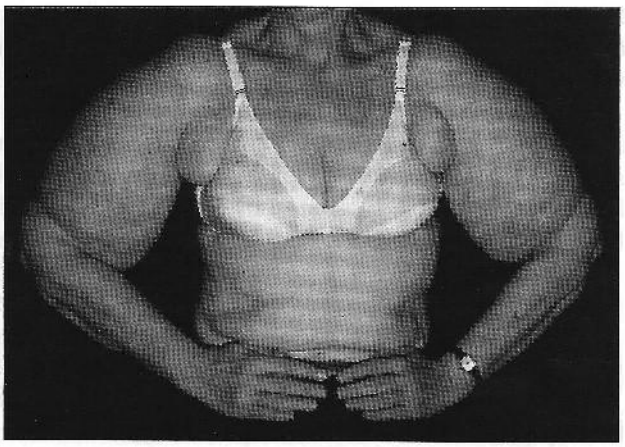

Abb. 11 Lipohypertrophie der Oberarme (kein Lipödem, da beschwerdefrei)

oftmals asymmetrisch, d.h., ein Bein ist dicker als das andere (Abb. 4). Symmetrische primäre Beinlymphödeme sind äußerst selten (Abb. 5). Die Hautfarbe ist meist normal und es zeigt sich auch keine Varikosis. Persistierende rötliche oder bläuliche Verfärbungen entstehen manchmal nach Erysipelen (Abb. 6). Eine Dellbarkeit ist beim Lymphödem nur im unbehandelten Zustand und bei kurzzeitig bestehenden Fällen feststellbar. Beim primären Lymphödem ist in 95% eine Fuß-Zehen-Beteiligung des Ödems vorhanden und wir finden das typische Stemmersche Zeichen (Abb. 7). Das Stemmersche Zeichen (7) bedeutet eine Verdickung der Zehen durch Ödem und lymphostatische Eiweißfibrose, und diese Verdickung ist bei länger bestehenden Lymphödemen nicht mehr dellbar. Es ist am häufigsten und am ausgeprägtesten an der zweiten Zehe feststellbar und kann in unterschiedlicher Stärke auftreten, im Extremfall als Kastenform der Zehen durch den Druck der Schuhe. Ursache dieser subkutanen Fibrosierung ist der hohe Eiweißgehalt des Lymphödems. Dazu muss man wissen, dass der Eiweißstoffwechsel im Interstitium so abläuft, dass die Eiweiße aus den Blutkapillaren austreten und der Abtransport aus dem Interstitium allein über die Lymphgefäße möglich ist. Bei einem Lymphödem kommt es daher zu einer Anhäufung von Eiweißen im Interstitium, welche von Fibrozyten bindegewebig organisiert werden, was zu den typischen lymphostatischen Eiweißfibrosen führt, die dann im gesamten Lymphödembereich auftreten und an der Hautfaltenverdickung erkennbar sind.

Beim Lymphödem findet man im Gegensatz zu Phlebödemen und Lipödemen nicht selten Erysipele, Lymphzysten, Lymphfisteln und eine Papillomatosis der Haut, aber nur sehr selten Ekzeme.

## Lip- oder Fettödem

Das Lipödem oder Fettödem benötigt als Voraussetzung eine Lipohypertrophie (4) der Extremitäten. Diese Lipohypertrophie, früher fälschlich als Lipodystrophie bezeichnet, bedeutet eine anlagebedingte Fettgewebsvermehrung der Extremitäten, welche auch durch konsequenteste diätetische Maßnahmen nicht beseitigt werden kann. Diese zeigt sich bei der reinen Lipohypertrophieform ohne zusätzliche Adipositas in einem schlanken Rumpf mit im Verhältnis dazu viel zu dicken Beinen und Armen (Abb. 8). Es handelt sich also um eine Fettverteilungsstörung. Solche reinen Lipohypertrophieformen finden sich häufig bei jungen Frauen (Abb. 9), wogegen bei älteren Frauen die Lipohypertrophie oft durch eine zusätzliche Adipositas verstärkt wird (Abb. 10). Aber auch bei diesen mit Adipositas vergesellschafteten Formen ist die Lipohypertrophie immer daran zu erkennen, dass ein disproportioniertes Fettverteilungsmuster vorliegt, sodass die Beine und Arme immer viel dicker sind, als es zum Rumpf passt. Die Lipohypertrophie und damit auch das Lipödem treten nur bei Frauen auf, befallen überwiegend (97%) die Beine, aber auch in einem Drittel der Fälle zusätzlich die Arme (Abb. 11). Bei 3% der Lipohypertrophieformen finden wir sie allein an den Armen. Die Lipohypertrophie und das Lipödem zeigen sich grundsätzlich bds. und immer symmetrisch. Die Hautfarbe ist normal, es findet sich weder eine Varikosis noch eine Dellbarkeit. Typisch ist, dass im Gegensatz zum Lymphödem die Füße und Zehen oder die Hände und Finger immer verdickungs- und ödemfrei sind. Aus diesem Grunde findet sich auch kein Stemmersches Zeichen an den Zehen.

Die Lipohypertrophie ist anfangs immer beschwerdefrei und belastet die Betroffenen in erster Linie psychisch, da sie unter der manchmal entstellenden Körperform leiden. Im Laufe der Zeit kann aus der Lipohypertrophie ein Lipödem entstehen, was dadurch charakterisiert ist, dass dieses vorher beschwerdefreie Fettgewebe zunehmend Spannungsschmerzen und Schweregefühl aufweist und druckempfindlich und prall wird. Wenn diese Symptome bei einer Lipohypertrophie auftreten, hat sich das Krankheitsbild des Lipödems herausgebildet.

Die Differenzierung zwischen Lymphödem und Lipohypertrophie/Lipödem ist bei typischen Veränderungen recht leicht. In der Anfangszeit der Ödementstehung ist eine Unterscheidung zum symmetrischen Lymphödem manchmal nicht möglich, und dann ist eine dynamische Lymphszintigraphie (standardisiertes Gehen auf einem Laufband) (2) erforderlich.

Während die Lipohypertrophie aufgrund ihrer Beschwerdefreiheit keiner Therapie bedarf, benötigen Patientinnen mit einem Lipödem die physikalische Ödemtherapie, um beschwerdefrei zu werden, was bei richtiger Anwendung dieser Therapie auch erreicht werden kann. Ursache der Lipödementwicklung aus der Lipohypertrophie ist einerseits eine durch die zunehmenden Fettmassen entstehende leichte Lymphostase der Lymphkapillaren und Präkollektoren, andererseits eine sich bei vielen Frauen im Laufe der Jahre entwickelnde erhöhte Kapillarpermeabilität mit verstärkter Filtration. Da die Wassereinlagerungen beim Lipödem nur relativ gering sind, ca. 500-1000 ml pro Bein, sind auch nur entsprechend geringe Ödemabnahmen und damit Umfangsabnahmen zu erzielen, sodass der Erfolg in Bezug auf Volumenreduktion nur gering ist. Liegt erschwerend noch eine Adipositas vor, kann durch eine zusätzliche Gewichtsabnahme eine größere Volumenreduktion erzielt werden, die dann eine größere Ödemabnahme vortäuschen kann.

Ist eine weitere Volumenabnahme aus Sicht der Patienten sehr wichtig, kommt durchaus eine Liposuktion als Therapie in Frage.

## Mischformen

Schwieriger als die Diagnostik der reinen Krankheitsbilder ist die der Mischformen aus diesen drei Ödemarten. Grundsätzlich wird bei Kombinationsödemen der Ödemteil zuerst benannt, der dominierend ist oder welcher zuerst bestand.

Das Phlebödem kann sich im Laufe vieler Jahre zu einem **Phleb-Lymphödem** verändern. Ursache sind rezidivierend auftretende Phlebitiden, wodurch die benachbarten oberflächlichen aber wichtigen Lymphgefäße infolge entzündlich-narbiger Strikturen in ihrer Transportkapazität eingeschränkt werden. In Extremfällen ist im

Laufe von Jahrzehnten eine komplette Umwandlung zu einem sekundären, postentzündlichen Lymphödem möglich, erkennbar an dem zunehmenden Stemmerschen Zeichen und den lymphostatischen Eiweißfibrosen. Dann können auch alle vom Lymphödem bekannten Komplikationen wie z.B. Erysipele, Papillomatosis, kutane Lymphzysten und Lymphfisteln auftreten.

Phleb-Lymphödeme beobachten wir bei länger als 10 Jahre bestehender chronisch-venöser Insuffizienz mit Phlebödem in ca. 25% unserer Fälle.

Davon zu unterscheiden ist ein **Lymph-Phlebödem,** bei dem ein Lymphödem durch eine Phlebostase, z. B. infolge Varikosis, verstärkt, wird. Die Unterscheidung dieser beiden Krankheitsbilder ist bei langjährigem Verlauf oft nur durch die Anamnese möglich, denn bei letzterem bestand zuerst nur das Lymphödem und dominiert das Krankheitsbild.

Kombinationen zwischen Lipödem und Lymphödem **(= Lip-Lymphödem)** sind ebenfalls möglich, aber insgesamt mit 1,1% der Fälle (ausgewertet wurde ein Kollektiv von 933 Personen der Feldbergklinik im Zeitraum von 5/95 bis 3/96) (5) recht selten. Klinisch imponiert ein Lipödem mit im Laufe der Jahre entstehender zusätzlicher lymphostatischer Ödematisierung der Füße und Zehen und dann einem positiven Stemmerschen Zeichen.

Die Kombination von Lipödem und Phlebödem = **Lip-Phlebödem** ist mit 2% ebenfalls relativ selten.

Am seltensten ist die Kombination aus allen drei Krankheitsbildern, nämlich ein **Lip-Lymph-Phlebödem,** welches nur in 0,9% aller Fälle beobachtet wurde. Die Reihenfolge der Diagnosebezeichnungen ist variabel und nach Schweregrad und nach dem zeitlichen Auftreten der Einzelödeme vorzunehmen.

## Literatur

1. Asdonk J. Geschichte und Wirkung der Manuellen Lymphdrainage. Erfahrungsheilkunde 1972; 3: 56.
2. Brauer JW. Lymphszintigraphische Qualitätsstandards bei der Lymphödemdiagnostik. Lymphologie 1988; 2: 87-91.
3. Brunner U. Das Lymphödem der unteren Extremitäten. Bern: Hans Huber Verlag 1969.
4. Herpertz U. Das Lipödem. Z f Lymphologie 1995; 19: 1-7.
5. Herpertz U. Krankheitsspektrum des Lipödems an einer lymphologischen Fachklinik. Vasomed 1997 (5); 301-7.
6. Schmidt-Thews. Physiologie des Menschen. 27. Auflage. Heidelberg: Springer 1997; 508-14.
7. Stemmer R. Ein klinisches Zeichen zur Früherkennung und Differentialdiagnose des Lymphödemes. Vasa 1976; 5: 262.
8. Vodder E. Le drainage lymphatique, une nouvelle methode therapeutique. Santé pour tous 1936.

**Korrespondenzadresse:**
Dr. Ulrich Herpertz, Internist
Feldbergklinik Dr. Asdonk
Fachklinik für Lymphologie und Ödemkrankheiten
Todtmooser Straße 48, 79837 St. Blasien